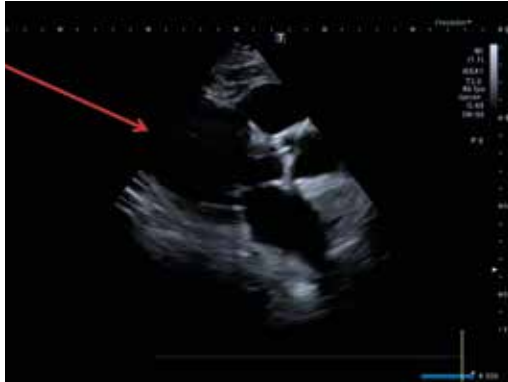
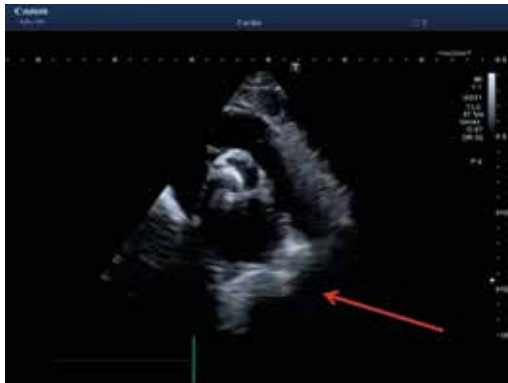
Immagini ecocardiografiche di stenosi aortica severa in diverse proiezioni

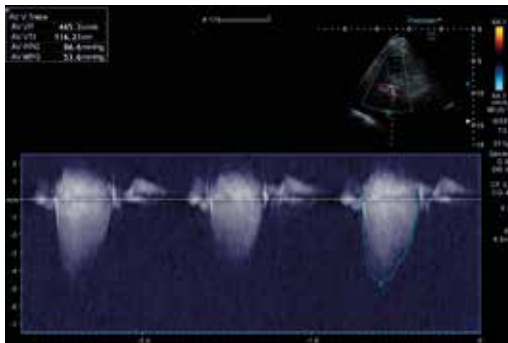
G.D., 34 anni, HoFH, affetto da stenosi aortica severa.



Parasternal long-axis view:
AV = Aortic valve in systole.



Parasternal short-axis view:
AV = Aortic valve in systole.



Continuous Doppler of aortic flow.
Peak pressure gradient = 86.6 mmHg;
Mean pressure gradient = 53.6 mmHg.

Immagine ottenute grazie alla collaborazione del Prof. Emilio Nardi - Dipartimento di Promozione della Salute, Materno-Infantile, di Medicina Interna e Specialistica di Eccellenza "G. D'Alessandro" (ProMISE) - Università degli Studi di Palermo.